



ISSN 0216-0773

# MEDIA DERMATO-VENEREOLOGICA INDONESIANA

## Editorial :

Peran *transforming growth factor- $\beta$*  pada reaksi eritema nodosum leprosum berulang

Hubungan antara kadar serum interferon gamma dengan derajat keparahan psoriasis vulgaris

Hubungan antara usia kehamilan dengan pruritus

Mikosis fungoides folikulotropik disertai ko-ekspresi *Pan B-cell markers* dengan manifestasi klinis berupa facies leonina

Eritroderma karena *Cutaneous T-cell lymphoma* (CTCL)

Kusta tipe *mid-borderline* dengan alergi klofazimin tipe sindrom hipersensitivitas obat

Hubungan antara remisi urtikaria kronis dengan eradikasi *Helicobacter pylori*

Dermatoskopi pada okronosis eksogen

Anestesi *tumescent* di bidang dermatologi

Peran radiasi pada tata laksana keloid

MDVI	Vol. 45	No. 4	Hal : 172 - 224	Jakarta Oktober 2018	ISSN 0216-0773
------	---------	-------	-----------------	-------------------------	----------------

### ERITRODERMA YANG DISEBABKAN CUTANEOUS T-CELL LYMPHOMA (CTCL)

*Hari Purwanto, Sri Awalia Febriana, Kristiana Etnawati*

*Departemen Ilmu Kesehatan Kulit dan Kelamin  
FK Universitas Gadjah Mada/RSUP Dr. Sardjito, Yogyakarta*

#### **ABSTRAK**

Eritoderma merupakan peradangan kulit yang mengenai 90% atau lebih permukaan kulit. Limfoma sel T kulit (cutaneous T-cell lymphoma atau CTCL) merupakan salah satu penyebab eritoderma. Prognosis penyakit ini buruk, karena rerata pasien hanya mampu bertahan 2 tahun, oleh karena itu diagnosis eritoderma karena CTCL menjadi sangat penting.

Seorang lelaki usia 65 tahun datang dengan keluhan utama muncul kulit merah dan mengelupas pada hampir seluruh tubuh sejak 1 bulan sebelum periksa ke rumah sakit. Satu minggu sebelumnya, pasien mengeluh kulit merah dan mengelupas, terasa gatal, badan terasa panas, rambut rontok, kuku menjadi tebal dan kekuningan, demam hingga menggigil. Didapatkan limfadenopati di daerah inguinalis dekstra. Status dermatologis pada hampir seluruh tubuh tampak bercak eritematosa dengan deskuamasi berwarna putih di atasnya, multipel dan tersebar. Pada pemeriksaan darah rutin didapatkan sel Sezary. Hasil pemeriksaan histopatologis menunjukkan sebaran band like sel limfosit atipik di dermis. Selain itu didapatkan juga mikroabses Pautrier. Pengecatan imunohistokimia CD3+ dan CD4+ menunjukkan hasil positif. Lesi membaik dengan terapi injeksi metilprednisolon intravena 62,5 mg/hari selama 7 hari.

Penyebab eritoderma pada kasus ini adalah CTCL yang ditegakkan dengan anamnesis, pemeriksaan fisis dan penunjang terutama darah lengkap dan pemeriksaan histopatologis.

**Kata kunci:** eritoderma, CTCL

### **ERYTHRODERMA DUE TO CUTANEOUS T-CELL LYMPHOMA (CTCL): CASE REPORT**

#### **ABSTRACT**

Erythroderma is a skin inflammation that is about 90% or more on the surface of the skin. Cutaneous T-cell lymphoma accounts for a minority of cases of erythroderma. Prognosis is poor with median survival of approximately 2 years, so diagnosing erythroderma caused by CTCL is really important.

Case A 65-years-old man with a chief complaint red and scaly skin on the almost entire body a month prior to check into the hospital. In past history a week hospitalization, the patient complained of skin became red and scaly, itchy, hair loss, nail becomes thick and yellowish, accompanied by fever and shiver. Skin examination in almost entire body showed discrete multiple erythematous patch with white scale above with right inguinal lymphadenopathy. Routine blood tests showed Sezary cells. Histopathological examination showed band like cell infiltration of atypical lymphocytes in the dermis, and Pautrier's microabscesses. Immunohistochemical examination with CD3 and CD4 staining showed positive results. Lesions improved with therapy of intravenous methylprednisolone 62,5mg per day for a week.

Discussion In this case we diagnosed patient with erythroderma caused by CTCL based on history, physical examination, blood tests and immunohistopathological features.

**Key words:** erythroderma, CTCL

## PENDAHULUAN

Eritoderma berasal dari bahasa Yunani *erythro* (*red*=merah) dan *derma, dermatos* (*skin*=kulit), merupakan peradangan kulit yang mengenai 90% atau lebih permukaan kulit, dan dapat disertai skuama.<sup>1</sup> Pada beberapa kasus, skuama tidak selalu ditemukan, misalnya pada eritoderma yang disebabkan oleh alergi obat secara sistemik. Pada eritoderma proses kronik, eritema tidak begitu jelas, karena bercampur dengan hiperpigmentasi. Nama lain penyakit ini adalah dermatitis eksfoliativa generalisata, meskipun sebenarnya mempunyai pengertian yang agak berbeda.<sup>2</sup> Kata 'eksfoliasi' berarti pengelupasan skuama yang terjadi, walaupun terkadang tidak begitu terlihat, dan kata 'dermatitis' berdasarkan reaksi eksematosus.<sup>3</sup> Eritoderma dapat timbul sebagai perluasan dari penyakit kulit yang telah ada sebelumnya (psoriasis, dermatitis atopik dan dermatosis spongiotik lainnya), reaksi hipersensitivitas obat (antiepilepsi, antihipertensi, antibiotika, *calcium channel blocker*, dan bahan topikal), penyakit sistemik termasuk keganasan, serta idiopatik (20%).<sup>4,5</sup>

Insidens eritoderma di Amerika Serikat bervariasi, antara 0,9 sampai 71,0 per 100.000 pasien rawat jalan dermatologi. Hasan dan Jansen (1983) memperkirakan insidens eritoderma sebesar 1–2 pasien per 100.000 pasien. Sehgal dan Srivasta (1986) pada sebuah penelitian prospektif di India melaporkan 35 per 100.000 pasien eritoderma di rawat jalan dermatologi. Pada beberapa laporan kasus, didapatkan insidens pada lelaki lebih besar daripada perempuan, dengan proporsi 2:1 sampai 4:1, dan rerata usia 41–61 tahun.<sup>6–8</sup> Angka kematian bergantung pada penyebab eritoderma. Sigurdson (1996) melaporkan dari 102 pasien eritoderma terdapat 43% kematian, 18% disebabkan langsung oleh eritoderma dan 74% tidak berhubungan dengan eritoderma.<sup>9</sup>

Limfoma sel T kulit (*cutaneous T-cell lymphoma* atau CTCL) merupakan kelompok kelainan limfoproliferatif heterogen yang ditandai oleh akumulasi klonal limfosit T neoplastik di kulit. Insidensinya lebih tinggi pada kelompok Afrika-Amerika, dan lebih banyak pada lelaki dibandingkan dengan perempuan. CTCL merupakan salah satu penyebab eritoderma. Meskipun tidak selalu ditemukan di semua sub tipe CTCL, hal itu merupakan ciri dari eritoderma mikosis fungoides dan *Sezary Syndrome* (SS). Insidensi CTCL selama tahun 2000–2010 mencapai 10 kasus per satu juta orang per tahun di Amerika Serikat.<sup>10</sup>

Jumlah kasus sejak 1 Januari 2013–1 Januari 2017 di Poliklinik Dermatologi dan Veneorologi RSUP dr. Sardjito didapatkan 10 pasien dengan diagnosis CTCL. Diagnosis eritoderma karena CTCL ditegakkan berdasarkan anamnesis, gambaran klinis, dan pemeriksaan laboratorium dan pemeriksaan histopatologis. Diagnosis

akurat penyakit ini merupakan proses yang sistematis membutuhkan pengamatan yang seksama, evaluasi serta pengetahuan tentang terminologi dermatologi, morfologi, serta diagnosis banding.

Penyakit ini biasanya agresif dan prognosis umumnya buruk dengan rerata lama hidup 2–4 tahun. Pasien mungkin merespons terapi hanya sementara, namun kekambuh sering tidak terelakkan. Pasien sering mengalami remisi setelah pengobatan. Pasien biasanya meninggal karena infeksi oportunistik akibat penurunan kekebalan tubuh.

Tujuan penulisan makalah ini adalah agar klinisi terutama dokter spesialis kulit dan kelamin jika mendapatkan pasien eritoderma agar melakukan pemeriksaan penunjang di antaranya pemeriksaan darah dan histopatologis untuk memastikan diagnosis dan penyebabnya sehingga penatalaksanaan pasien dengan eritoderma lebih tepat dengan penyakit yang mendasari.

## KASUS

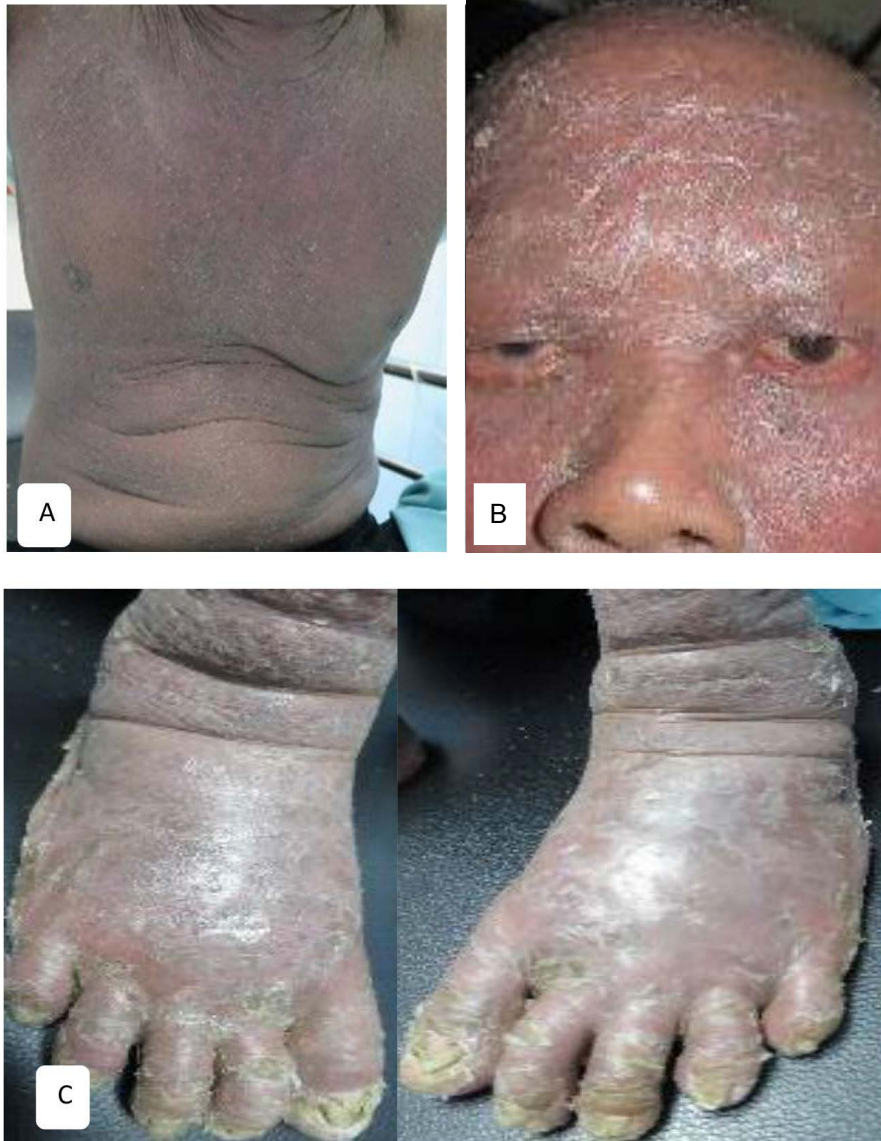Seorang lelaki berusia 65 tahun, bekerja sebagai petani, berdomisili di Gunung Kidul, datang ke IGD RSUP dr. Sardjito pada tanggal 5 November 2016, dengan keluhan utama muncul kulit merah dan mengelupas pada hampir seluruh tubuh. Satu bulan sebelum periksa ke rumah sakit, pasien mengeluh kulit kering, gatal, bersisik pada hampir seluruh tubuh. Pasien berobat ke spesialis kulit dan kelamin di RSUD Wonosari dengan diagnosis kerja sebagai penyakit kulit akibat sinar matahari, mendapatkan terapi berupa kapsul dengan nama dan kandungan tidak diketahui dan minyak oles, namun keluhan tidak membaik. Satu minggu sebelum periksa ke rumah sakit, pasien mengeluh kulit merah dan mengelupas, terasa gatal, badan terasa panas, rambut rontok, kuku menjadi tebal dan kekuningan, demam dan menggigil terutama setelah mandi. Pasien periksa ke dokter umum dengan diagnosis tidak diketahui dan mendapat terapi berupa 3 macam tablet yang tidak diketahui namanya, diminum 2 kali sehari dan pasien mengaku tidak membaik.

Duapuluh tahun sebelumnya pasien mengeluh timbul bercak-bercak merah di tungkai saat bekerja di proyek, terasa gatal namun tidak demam. Kemudian pasien periksa ke dokter umum dengan diagnosis dan terapi tidak diketahui, pasien merasa sembuh namun penyakit kambuh-kambuhan. Pasien merasa alergi dengan daun padi dan jagung. Riwayat hipertensi sejak 15 tahun yang lalu, rutin kontrol ke dokter umum dengan obat tidak diketahui.

Pada pemeriksaan fisik didapatkan keadaan umum sedang, kesadaran compos mentis dan pemeriksaan tanda vital menunjukkan hasil normal. Didapatkan limfadenopati pada inguinalis dekstra berukuran 3 cm, dapat digerakkan, tidak didapatkan nyeri tekan. Status dermatologis pada hampir seluruh tubuh tampak bercak

eritematosa multipel-diskret, dengan skuama berwarna putih di atasnya. Kelopak mata tampak ektropion, kuku

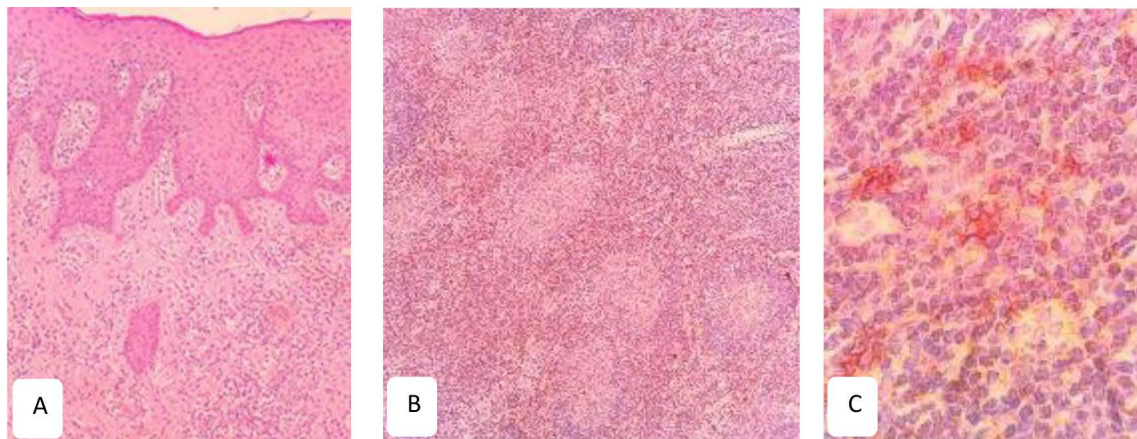
tampak diskolorisasi (berubah warna menjadi kuning kecoklatan) dan hiperkeratosis.



**Gambar 1.** A. pada hamper seluruh tubuh tampak eritematosa dengan skuama tebal berwarna putih, B. palpebra okuli tampak ektropion, C. kuku tampak iskolorisasi dan hiperkeratosis subungual.

Diagnosis banding kasus ini ialah eritroderma akibat dermatitis kontak alergi (DKA), dermatitis kontak iritan (DKI) dan eritroderma psoriatika. Berbagai pemeriksaan penunjang dilakukan untuk menegaskan diagnosis. Pemeriksaan darah rutin dan kimia darah didapatkan sel Sezary dalam 3 hari pemeriksaan berturut-turut, albuminemia dan peningkatan kadar kreatinin dan asam urat. Fungsi hepar dan elektrolit dalam batas normal.

Biopsi dilakukan dengan sampel kulit diambil pada tepi bercak eritematosa yang terdapat deskumasi. Berdasarkan hasil pemeriksaan histopatologis dengan pengecatan HE didapatkan sebaran sel limfosit atipik tersusun *band like* pada dermis, selain itu didapatkan juga mikroabses *Pautrier*. Pengecatan imunohistokimia CD3 dan CD4 menunjukkan hasil positif, terdapat infiltrat limfosit atipik yang lebih menyerap warna kecoklatan, sebaran sel tampak pada lapis dan dermis hingga sebagian epidermis.



**Gambar 2.** A). pada epidermis dan dermis tampak sekumpulan limfosit yang tersusun *band like*.  
 B). pada pengecatan imunohistokimia positif untuk CD3 dan CD4.  
 C). pengecatan imunohistokimia CD3<sup>+</sup> dan CD4<sup>+</sup> (pembesaran 10x100)

Diagnosis kerja yang ditegakkan berdasarkan hasil anamnesis, pemeriksaan fisik, pemeriksaan darah dan gambaran histopatologis dan pengecatan imunohistokimia sesuai dengan eritroderma karena CTCL. Selama perawatan di bangsal, pasien di terapi dengan injeksi metilprednisolon 62,5 mg / hari, cetirizin tablet 1x 10 mg, topikal inersol 30 gram ditambah gliserin 5% dalam oleum cocos 100 cc dioleskan dua kali sehari. Selama perawatan 7 hari terdapat perbaikan lesi kulit pasien, yaitu eritema dan deskuamasi tidak lagi ditemukan pada akhir perawatan. Pasien dijadwalkan kontrol poli untuk penatalaksanaan lanjutan CTCL.

## PEMBAHASAN

Eritroderma dapat timbul sebagai perluasan penyakit kulit yang telah ada sebelumnya. Kondisi yang sering menimbulkan eritroderma antara lain psoriasis, dermatitis atopik, dermatitis seboroik, reaksi hipersensitivitas obat, serta keganasan termasuk CTCL. Psoriasis ialah penyakit autoimun, bersifat kronis dan residif, yang ditandai dengan banyak plak eritematosus berbatas tegas dengan skuama yang kasar, berlapis-lapis dan transparan. Dermatitis atopik adalah dermatitis yang terjadi pada orang yang mempunyai riwayat atropi, ditandai dengan reaksi yang berlebihan terhadap rangsangan lingkungan, misalnya bahan iritan, alergen, dan kecenderungan peningkatan IgE. Gejala utama berupa rasa gatal, eritematosus dan perubahan histopatologis dengan sel radang yang bulat, dan ditemukan spongiotik di epidermis. Dermatitis seboroik adalah peradangan yang sering terdapat pada daerah seboroik, terutama kulit kepala, alis mata dan wajah, kronis dan superfisial. Pada reaksi hipersensitivitas obat, beberapa obat misalnya golongan *calcium channel blocker*, antiepilepsi, antibiotik (antara lain penisilin, sulfonamid, dan vankomisin), alopurinol, lithium quinidine,

simetidin dan dapson adalah obat yang sering mencetuskan eritroderma. Penyakit keganasan yang dapat menimbulkan eritroderma adalah limfoma dan leukemia. CTCL atau sindrom *Sezary*, termasuk limfoma, merupakan stadium dini mikosis fungoides yang penyebabnya belum diketahui, dan diduga akibat infeksi virus.

Eritroderma jarang disebabkan oleh penyakit imunobulosa, penyakit jaringan ikat, infeksi yang meliputi skabies dan dermatofita, pitiriasis rubra pilaris (PRP) atau penyakit keganasan.<sup>10-12</sup> Upaya penegakan diagnosis penyebab eritroderma sangat penting karena jika hanya berdasarkan klinis semata, terutama dalam penegakan diagnosis eritroderma karena CTCL bahkan sering salah diagnosis dengan penyebab lain atau dikatakan eritroderma idiopatik.

Makalah ini melaporkan sebuah kasus eritroderma akibat CTCL yang terjadi pada lelaki berusia 65 tahun, dengan pertimbangan sesuai usia rerata awitan di atas 60 tahun.<sup>13,14</sup>

Manifestasi klinis pasien dengan eritroderma akibat CTCL adalah plak eritematosus difus, menebal dan ber-sisik. Pruritus merupakan gejala yang umum, sering parah hingga mengganggu siklus tidur bahkan menyebabkan depresi.<sup>9,11</sup> Gejala lain yang dapat ditemukan antara lain indurasi kulit yang terjadi secara perlahan-lahan, likenifikasi (terjadi akibat garukan dan gosokan), papul folikular yang berskuama, penebalan kuku, ektropion, dan alopesia. Selain itu dapat juga dijumpai gejala sistemik berupa limfadenopati perifer, terutama di leher, aksila, dan lipat paha. Dapat juga dijumpai pembesaran limpa. Hati, paru dan saluran cerna jarang terpengaruh.<sup>12,13,15</sup>

Pada kasus ini didapatkan keluhan pasien berupa kulit merah dan mengelupas pada hampir seluruh tubuh, terasa sangat gatal, rambut rontok, kuku jari tangan dan



kaki menebal. Pada pemeriksaan klinis didapatkan lesi kulit pada hampir seluruh tubuh berupa makula, bercak dan plak eritematosa multipel tersebar disertai skuama warna putih, tebal, multipel tersebar. Pada kuku tampak hiperkeratosis. Pada palpebra okuli dekstra dan sinistra didapatkan ektropion. Pada palpasi didapatkan pembesaran limfonodi inguinalis dekstra.

Pasien ini didiagnosis banding dengan eritroderma akibat DKI/DKA berdasarkan keluhan gatal pada lesi setelah kontak dengan daun padi dan jagung dan bersifat kambuhan. Pertimbangan diagnosis eritroderma psoriatika karena pada pasien ini ditemukan plak eritematosa dengan skuama tebal berwarna putih, meskipun keluhan serupa sebelumnya disangkal.<sup>16</sup>

Gambaran histopatologis sesuai dengan eritroderma akibat CTCL, yaitu didapatkan sebaran limfosit atipik dermis, epidermotropisme (sel bermigrasi ke epidermis), limfosit dengan bentuk inti serebriformis, mikroabses Pautrier, pengecatan imunohistokimia positif untuk sel CD3<sup>+</sup> dan CD4.<sup>18,14,17</sup> Hasil pemeriksaan histopatologis pada pasien ini didapatkan sebaran sel limfosit atipik yang tersusun *band like* pada dermis, selain itu didapatkan juga mikroabses Pautrier. Berdasarkan hasil tersebut

ditegakkan diagnosis eritroderma karena CTCL.

Alasan pemberian terapi steroid sistemik pada pasien ini adalah untuk mengatasi eritroderma karena hasil histopatologis baru diperoleh satu minggu kemudian. Setelah perawatan, pasien kontrol di poliklinik kulit RSUP Dr.Sardjito sebanyak dua kali. Lesi kulit membaik dan steroid sistemik diturunkan bertahap dan terapi topikal dilanjutkan. Namun pasien tidak kontrol kembali dan tidak dapat dihubungi sehingga pasien belum mendapatkan terapi definitif, yaitu obat kemoterapi.

## SIMPULAN

Makalah ini melaporkan sebuah kasus dengan eritroderma akibat penyakit yang mendasarinya yaitu CTCL. Para klinisi khususnya spesialis kulit dan kelamin harus melakukan pemeriksaan histopatologis dalam menetapkan penyebab eritroderma, agar tidak terjadi kesalahan diagnosis dengan penyakit yang lain sehingga penatalaksanaan dan hasil luaran yang didapatkan menjadi lebih optimal. Diagnosis eritroderma karena CTCL dapat ditegakkan berdasarkan anamnesis, pemeriksaan fisik dan pemeriksaan penunjang terutama sel *Sezary* dan pemeriksaan imunohistokimia.

## DAFTAR PUSTAKA

1. Wollina U. Cutaneous T cell lymphoma: update on treatment. *Int J Dermatol*.2012; 51:1019-3
2. Assaf C, Sterry W. Cutaneous lymphoma. Dalam: Wolff K, Goldsmith LA, Katz SI, Gilchrist BA, Paller AS, Lefell DJ, penyunting. *Fitzpatrick's dermatology in general medicine*. Edisi ke-8. New York: McGraw-Hill Companies; 2008.h.1386.
3. Sikorska M, Sokolowska\_Wojdylo M, Kowalczyk A, Roszkiewicz J. Effectiveness of interferon in mycosis fungoides therapy. *Post Dermatol Alergol*. 2012; 29: 51-5
4. Prince HM. New strategies in the treatment of T-cell lymphoma. *Clin Adv Hematol Oncol*. 2008;6:4-10.
5. Kim YH. Cutaneous T-cell lymphoma facts. Canada: Leukemia and lymphoma Society; 2011.h.1-9.
6. Willerslev-Olsen A, Kresjgaard T, Lindahl LM, Bonefeld CM, Wasik MA, Koralov SB, dkk. Bacterial toxins fuel disease progression in cutaneous T-cell lymphoma. *Toxins*. 2013;5:1403-20.
7. Sapadin AN, Fleischmajer R. Tetracyclines: nonantibiotic properties and their clinical implications. *J Am Acad Dermatol*. 2006;54:258-63.
8. Meyer N, Paul C, Misery L. Pruritus in cutaneous T-cell lymphomas: frequent, often severe and difficult to treat. *Acta Dermatol Venereol*. 2010;90:12-7.
9. Rothe MJ, Bernstein ML, Grant-Kels JM. Life-threatening erythroderma: diagnosing and treating the "red man". *Clin Dermatol*.2005;23(2):206-17
10. Sigurdsson VS, Toonstra J,Hezemans-Boer M, van Vloten WA. Erythroderma. Elsevier 1996;35(1):53-7
11. Willemze R, Jaffe ES, Burg G. WHO-EORTC classification for cutaneous lymphomas. *J Cutan Pathol* 2005;32(10):647-74
12. Agar NS, Wedgeworth E, Crichton S, Tracey JC, Michael F, Silvia R, dkk. Survival outcomes and prognostic factors in mycosis fungoides/sezary syndrome: validation of the revised international society for cutaneous lymphomas/European organisation for research and treatment of cancer staging proposal. *J Clin Oncol*. 2010;28(31):4730-9
13. Wieselthier JS, Koh HK. Sezary syndrome:diagnosis, prognosis, and critical review of treatment options. *J Am Dermatol*.1990;22(3):381-401
14. Yamaguchi T, Ohshima K, Karube K, Tutiya T, Kawano R, Suefuji H, dkk. Clinicopathological features of cutaneous lesions of adult T-cell leukaemia/lymphoma. *Br J Dermatol*. 2005;152(1):76-81
15. Cho-Vega JH, Tschen JA, Duvic M,Vega F. Early-stage mycosis fungoidesvariants: case-based review. *Ann DiagnPathol*. 2010;14(5):369-85
16. Gelfand JM, Shin DB, Neimann AL, Wang X, Margolis DJ, Troxel AB.The risk of lymphoma in patients with psoriasis. *J Invest Dermatol*. 2006;126(10):2194-201
17. Ahern K, Gilmore ES. Pruritus in cutaneousT-cell lymphoma: a review. *J Am Acad Dermatol*. 2012;67(4):760-8